例文２　　査読付き論文　（みちのく歯學會雑誌掲載用）

論文名　在宅歯科医療で遭遇したBRONJとリンパ腫の併発症例
氏　名　一般社団法人宮城県歯科医師会在宅歯科部会（みやぎ訪問歯科相談室運営委員会）
山﨑猛男　齋　基之　相澤俊彦　前川理人　宮田英樹　細谷仁憲
あるいは　　○○大学　　○○○○

【はじめに】　骨粗鬆症治療薬の第一選択とされるビスフォスフォネート（BP)製剤を服用している患者の歯科治療において、抜歯等の侵襲的歯科治療後に、顎骨壊死（Bisphosphonate-Related Osteonecrosis of the Jaws,BRONJ）が生じたとの報告が相次いでいる。しかしその発生機序は未だ不明確であり、一旦BRONJを発症した後での対処法、治療法に関しては、米国口腔顎顔面外科学会において病期に応じた4ステージの治療法が示[1)]されている。しかし、特に難治症例の場合、一般歯科医療の現場ではエビデンスに基づく明確な治療法が確立しているとは言い難い。

今回、宮城県歯科医師会「みやぎ訪問歯科相談室」より依頼があり歯科訪問診療を行った患者は、慢性関節リウマチを基礎疾患に有し、下顎骨にBRONJを発症し、かつ悪性リンパ腫様所見も併発した症例であった。

従来の歯科的治療だけでは対応困難なケースに遭遇し、歯科、歯科口腔外科、地域包括支援センター等の医療介護関係職種、そして一番重要な患者家族との連携で対応し、患者QOL維持への示唆を得たので報告する。

【症　　例】　初診：平成25年6月、初診時71歳女性
主訴：下顎右側臼歯部の異物、疼痛、排膿（図1）
紹介ルート：某地域包括支援センター⇒当会みやぎ訪問歯科相談室⇒地区歯科医師会⇒当院
現病歴：数年前、下顎右側第一小臼歯を近歯科医にて抜歯し補綴処置を受けるも約1年前より抜歯窩腐骨が露出し排膿およびVincent症状を伴うようになった。米国口腔顎顔面外科学会BRONJ病期分類：ステージ2
既往歴：慢性関節リウマチでステロイド（プレドニン、プレドニゾロン)、抗リウマチ薬（リウマトレックス、メトトレキサート)、BP製剤（アクトネル）等の超長期服用歴（10年以上）
要支援2（区分変更後 要介護4）
障害老人の日常生活自立度：A2～B2
時に歩行は極めて困難
認知症なし

【治療経過】　当院では在宅口腔ケアチーム（歯科医師 1、歯科衛生士 2）を組織し頻回に訪問し、以下の 4点に集約した保存的愛護的対応を行った。

(1) BP製剤を中止することにより腐骨分離が促進される報告[2)]がある。BP製剤投与の一時中止とBP製剤以外の薬剤への変更を行うべくリウマチ科主治医と調整し、骨壊死の進行を抑える。
(2) 疼痛や知覚異常の緩和や感染制御により、患者のQOLを維持する。
(3) 患者教育および経過観察を行い、口腔衛生管理を徹底する[3)]
(4) 義歯作製等の補綴的処置を行うと同時に転倒骨折防止策を介護職種と考慮する。

当院在宅口腔ケアチームは口腔管理と並行して、リウマチ科主治医、歯科口腔外科、耳鼻科、整形外科、がんセンター等への情報がスムーズに流れるようコーディネートを担った。各科の治療と並行して摂食不良時に対応するため在宅栄養サポートを地域包括支援センターと共同で行った。基礎疾患に伴う

全身状況の低下も考慮し、歯科口腔外科に検査依頼をし連携し今後の検討を行った。（図 2～図 4）
　腐骨の拡大も押さえられ、比較的全身状況も安定していたが、平成 27 年 1 月になり抗生剤無効なワルダウエル扁桃輪破壊を伴うリンパ腫瘍性病変を認め（図 5）、歯科口腔外科、耳鼻科を通してがんセンター受診となった。
体重減少（平成 26 年 10 月 36kg から 3 カ月間で 30kg へ減少）および ADL 低下を認めたため、地域介護支援センターと協議し介護区分申請（要介護 4）を行い、ホームヘルプをケアプランに含めた。
更に腐骨上に軟性リライニングを施した総義歯を作成し（図 6）、栄養指導を開始した。
現在ワルダウエル扁桃輪破壊は停止し、体重も（平成 27 年 6 月 35kg）回復傾向である。原因として抗リウマチ薬のアンカー薬剤であるメトトレキサート関連リンパ増殖性疾患（MTX-LPD）[4] が示唆されているが、現在更に経過観察中である。

【考　　察】　（1）今回の症例は、慢性関節リウマチを基礎疾患に有し、BP 製剤とステロイド等の長期服用している患者に抜歯処置が関連したと考えられる BRONJ であった。今後このようなケースは増加すると考えられる。
（2）BP 製剤服用者の口腔衛生管理等を徹底することは、BRONJ 発症予防にはある程度有効であると思われる。しかし、いったん BRONJ を発症してしまった全身的基礎疾患を有する症例への対処法は未だ確立されているとは言い難い。
（3）BP 製剤は休薬してもステロイド中止が困難なケースの腐骨分離期の見極め（外科的介入可否判断）は極めて難しい。
（4）保存的経過観察中の総合的な口腔管理（摂食機能維持も含めた）と患者の QOL 保持は特に重要であり、たとえ腐骨上であっても管理された義歯作製は、栄養状態を保つことに有効であろう。
（5）BRONJ を有する患者が歯科医院通院不可能となり在宅療養を余儀なくされるケースも今後増加すると考えると、歯科訪問診療の有効性が示唆される。

【結　　論】全身的複合疾患を有し BRONJ を併発した在宅難治症例では、多くの医療機関、介護多職種のチーム医療介護体制を築く必要があり、在宅を訪問する歯科医師が、歯科的介入だけでなくこのような多職種連携の橋渡しを担っていけると考える。この症例は利益相反に相当する事項はない。患者および家族の了解のもと、個人が特定出来ないよう配慮した。

【文　　献】　1）Ruggiero，S. L.，Dodson，T. B.，et al. :American Association of Oral and Maxillofacial Surgeons Position Paper on Bisphosphonate-Related Osteonecrosis of the Jaws-2009 Updata.　J Oral Maxillofac Surg 67：2-12，2009.
2）松本和則，他：重篤副作用疾患別対応マニュアル―ビスホスホネート系薬剤による顎骨壊死，厚生労働省，重篤副作用総合対策検討会，2009.
3）米田俊之，他：ビスフォスフォネート関連顎骨壊死に対するポジションペーパー（改訂追補 2012）ビスフォスフォネート関連顎骨壊死検討委員会，2012.
4）角　卓郎：メトトレキサート（MTX）関連リンパ増殖性疾患．日本耳鼻科学会会報，vol　116，2013.

※事前抄録例文、査読付論文例文につきましては、宮城県・山﨑猛男先生の抄録・論文に加筆・修正したものを本人の承諾を得て参考として添付させていただいております。

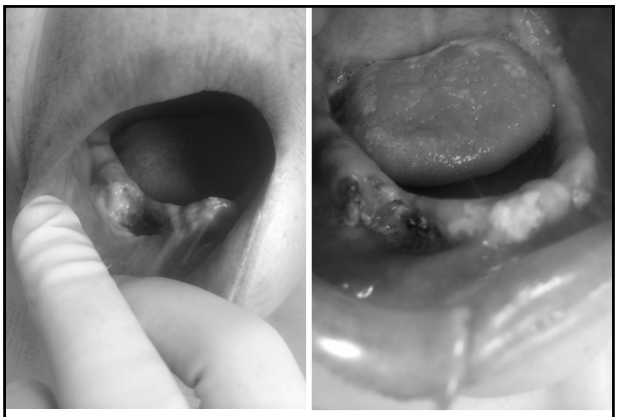

図１　　口腔内所見

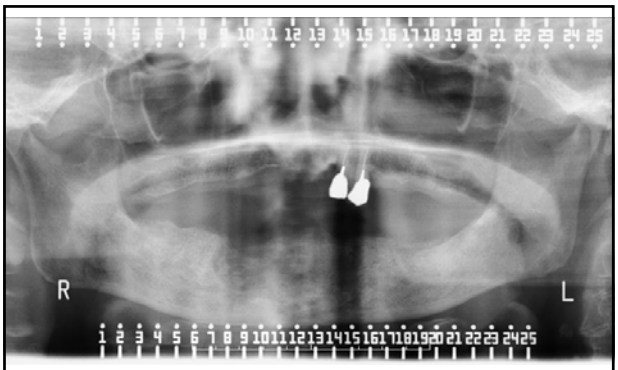

図２　パノラマ所見（2014年8月4日）

みやぎ県南中核病院歯科提供画像

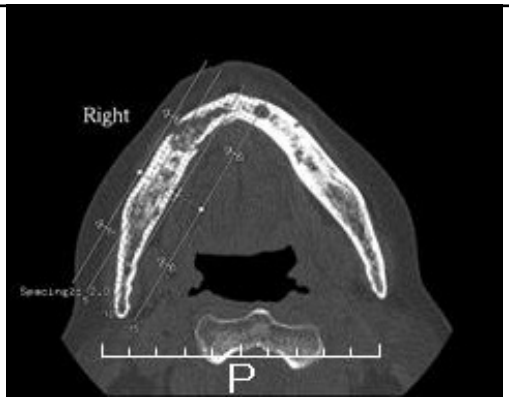

図３　　CT画像（ 2014年8月4日）みやぎ県南中核病院提供画像

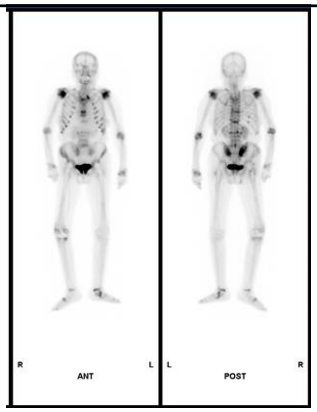

みやぎ県南中核病院提供画像

図４　ＴＣシンチ画像（ 2014年8月4日）

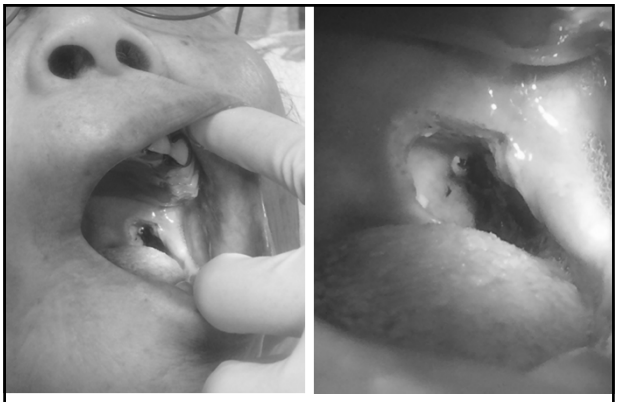

図５　リンパ腫瘍性病変の発症(H27,1月)
（メトトレキサートとの関連を示唆）

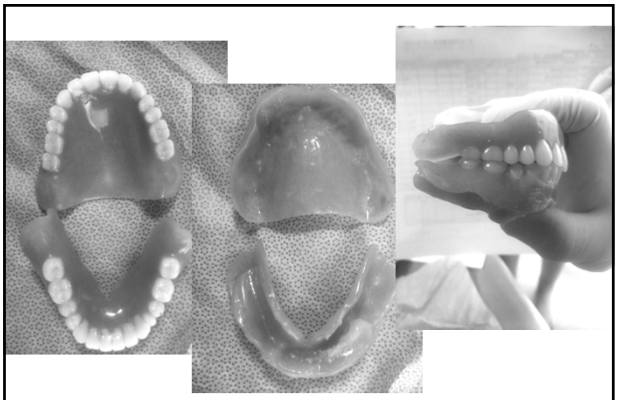

図６　義歯作製（腐骨部を被覆する）